



Anales de Psicología
ISSN: 0212-9728
servpubl@fcu.um.es
Universidad de Murcia
España

Rodríguez-Bailón, María; Triviño-Mosquera, Mónica; Ruiz-Pérez, Rocío; Arnedo-Montoro, Marisa
Mutismo acinético: revisión, propuesta de protocolo neuropsicológico y aplicación a un caso
Anales de Psicología, vol. 28, núm. 3, octubre, 2012, pp. 834-841
Universidad de Murcia
Murcia, España

Disponible en: <http://www.redalyc.org/articulo.oa?id=16723774021>

- Cómo citar el artículo
- Número completo
- Más información del artículo
- Página de la revista en redalyc.org

redalyc.org

Sistema de Información Científica
Red de Revistas Científicas de América Latina, el Caribe, España y Portugal
Proyecto académico sin fines de lucro, desarrollado bajo la iniciativa de acceso abierto

Mutismo acinético: revisión, propuesta de protocolo neuropsicológico y aplicación a un caso

María Rodríguez-Bailón^{1*}, Mónica Triviño-Mosquera², Rocío Ruiz-Pérez¹ y Marisa Arnedo-Montoro¹

¹ Facultad de Psicología. Universidad de Granada (España)

² Servicio de Neuropsicología. Hospital Universitario San Rafael. Granada (España)

Resumen: El mutismo acinético es considerado como una alteración del estado motivacional de la persona, por la cual el paciente es incapaz de iniciar respuestas verbales o motoras de carácter voluntario, aún teniendo preservadas las funciones sensoriomotoras y de vigilancia. La lesión, que puede ser vascular, infecciosa, tóxica o degenerativa, incide sobre dos circuitos que podrían estar funcionalmente relacionados: el cortex frontal medial con afectación del cíngulo anterior, o el daño en regiones talámicas y mesencefálicas relacionadas con la formación reticular activadora ascendente.

El diagnóstico de mutismo acinético resulta a veces difícil de establecer, y suele confundirse con algunos tipos de afasias o estados de alteración de la conciencia, que tienen un abordaje clínico y un pronóstico notablemente diferentes. Con el objetivo de llevar a cabo un buen diagnóstico diferencial proponemos un protocolo clínico con una evaluación neuropsicológica breve de las funciones que pudieran estar diferencialmente afectadas en todos esos síndromes, como atención, praxias y lenguaje. Exponemos un caso de mutismo evaluado con este protocolo para demostrar su especificidad a la hora de distinguirlo de otras afecciones o síndromes.

Palabras clave: mutismo acinético; córtex cingulado anterior; evaluación neuropsicológica; neuropsicología; síndrome frontal.

Title: Akinetic Mutism: a review, proposal of neuropsychological protocol to establish a differential diagnosis and its application to a case.

Abstract: Akinetic mutism is considered as a disturbance of a person's motivational state, therefore the patient is unable to initiate verbal or motor responses, although they continue to maintain sensorimotor and vigilant functions. The lesion can be vascular or it can be caused by infections, cerebral degeneration and toxicity. Lesions can influence the functions of two cerebral circuits: the Frontal medial cortex affecting to cingulated cortex, or it can damage the thalamic and mesencephalic regions related to the ascending reticular activating system.

It is difficult to diagnose Akinetic Mutism since it can be confused with some types of aphasia and altered states of consciousness, which require different interventions. In order to complete a clinical protocol we recommend a brief neuropsychological evaluation of functions such as attention, praxis and language, all of which could be affected by the syndromes previously named. We expound a case of akinetic mutism evaluated with this protocol in order to show its specificity distinguishing akinetic mutism from other syndromes.

Key words: akinetic mutism; anterior cingulate cortex; neuropsychological assesment; neuropsychology; frontal syndrome.

Introducción y objetivos

El mutismo acinético (MA) se configura como un síndrome difícil de diagnosticar que, a menudo, se confunde con otras alteraciones neuropsicológicas tales como afasia motora, trastornos atencionales, estados de mínima conciencia o síndrome de cautiverio, entre otros.

Nuestro trabajo tiene un doble objetivo. En primer lugar, realizar una revisión de las principales investigaciones y estudios de casos que sobre mutismo acinético se han publicado desde que el término fue acuñado por Cairns en 1941 (Cairns, Oldfield, Pennybacker y Whitteridge, 1941). Y en segundo lugar, elaborar una propuesta de protocolo sencillo, breve y de fácil administración para la evaluación neuropsicológica de estos pacientes, que pueda contribuir al diagnóstico diferencial con otros síndromes, una de las principales dificultades con la que se encuentran los profesionales que desde la neurología y la neuropsicología han abordado este tema.

Primeras acepciones del Mutismo Acinético

En 1941 Cairns y colaboradores realizaron la primera descripción del mutismo acinético definiéndolo como,

“El estado en el cual el paciente no produce ningún sonido, permaneciendo inerte, a excepción de su capacidad para fijar la mirada en el examinador y seguir el movimiento de los objetos que producen sonido. El paciente está en mutis-

mo o responde con monosílabos susurrados. En ocasiones, es capaz de llevar a cabo acciones de manera lenta e incompleta ante órdenes repetidas. Sin embargo, sus movimientos no tienen carácter voluntario, generalmente” (Cairns et al, 1941, p.1)

Según estos autores, los criterios que deben estar presentes para el diagnóstico de MA son los siguientes: (1) Existencia de estados de alerta; (2) Fijación visual en la persona examinadora; (3) Movimientos de los ojos en respuesta a estímulos auditivos; (4) Respuestas motoras ante órdenes repetidas; (5) Esfuerzo por hablar o hablar de manera espontánea.

Posteriormente, estudios como el de Adams, Víctor y Romper (1997) concretan más y definen el MA como la incapacidad para iniciar respuestas verbales o motoras de carácter voluntario. Se considera una alteración del estado motivacional de la persona que provoca, en los pacientes que lo presentan, apatía y acinesia. Tampoco muestran expresión de lenguaje, a excepción de frases o palabras aisladas ante órdenes repetidas (Tibbetts, 2001). Sin embargo, para establecer un diagnóstico diferencial es necesario constatar la preservación de funciones sensoriomotoras y de vigilancia atencional, así como de orientación a estímulos externos (Nagaratnam, Nagaratnam, Ng y Diu, 2004). No hay daño en los tractos corticobulbares ni en las estructuras motoras que pueda justificar esta acinesia; se trata más bien de una disfunción en los sistemas cerebrales que activan a estas estructuras motoras. Como apunta Damasio (1996), “falta la fuente de energía tanto de la acción externa (movimiento), como de la interna (animación del pensamiento, razonamiento)”.

* Dirección para correspondencia [Correspondence address]:
María Rodríguez-Bailón. E-mail: mariarbailon@ugr.es

Signos clínicos del Mutismo Acinético

Desde la primera definición propuesta por Cairns et al. (1941), son bastantes casos de MA los que se han descrito hasta el día de hoy en la literatura científica, si bien en su mayoría atendiendo a sus características neurológicas.

Los trabajos revisados ponen énfasis en dos aspectos importantes de la sintomatología clínica: una respuesta verbal muy reducida y un estado de vigilancia capaz de seguir objetos. En relación a la respuesta verbal, en algunos de los casos analizados existe una extensa descripción sobre los aspectos de la expresión y comprensión del lenguaje. En casi la totalidad de los artículos revisados se evalúa el discurso y la expresión del paciente de manera no estructurada o bien usando el test de Boston, así como la comprensión de órdenes sencillas, la repetición, la fluencia verbal o la lectura. Sin embargo, se obvia la intencionalidad de iniciar actos motores, independientemente de describir las alteraciones neurológicas que afectan a los miembros superiores e inferiores (Nagaratnam et al., 2004). Y en relación al estado de vigilancia, en todos los casos se emplea el concepto de alerta como la capacidad de seguir objetos visualmente, pero no como el estado que permite el procesamiento de información en un periodo de tiempo variable. Otro dato que también cabe destacar es la variabilidad de estados emocionales que presentan los casos revisados. Se describen pacientes con expresiones emocionales muy reducidas, mientras que otros presentan alteraciones significativas y características de disfunción frontal, tales como respuestas emocionales impulsivas y desinhibidas (Nagaratnam, McNeil y Gilhotra, 1999; Tahta, Cirak, Pakdemirli, Suzer y Tahta, 2007). Como se detallará más adelante, la variabilidad de la sintomatología clínica que exhibe el MA no se debe tanto a cuál sea su etiología como a los déficit funcionales de las diferentes estructuras cerebrales que pueden verse afectadas.

Fisiopatología de las lesiones en el Mutismo Acinético

La etiología más frecuente del MA es de origen vascular, aunque también se han descrito casos en la literatura por exposición y consumo de tóxicos, infecciones o procesos degenerativos (Otto et al., 1998; Sierra-Hidalgo et al., 2009). Entre las lesiones vasculares más características se encuentran los infartos en (a) arteria cerebral anterior, que afectan al cortex cingulado anterior y otras áreas del lóbulo frontal, (b) arterias talámicas paramedianas, que provocan lesiones isquémicas en núcleos intralaminares y paramedianos, (c) arterias que afectan a ganglios de la base, y (d) más recientemente se han descrito casos tras infartos en arterias cerebelosas que irrigan el lóbulo posterior del cerebelo y parte de la región de la vermis.

Todas estas estructuras parecen estar mediando un circuito implicado en la iniciación y mantenimiento de la conducta, así como en la motivación para desencadenarla. De-

ntro del modelo de Stuss y Benson (1986), este circuito correspondería con lo que estos autores denominan *drive* (i.e. impulso), el cual engloba la capacidad de iniciar y mantener una actividad mental y una conducta motora. Este concepto se relaciona con la noción de motivación, que podemos definir como la energía necesaria puesta a disposición para lograr algo deseable o evitar algo indeseable y que se relaciona con el estado emocional del sujeto (Stuss y Benson, 1986).

Dependiendo de la sintomatología clínica y de la localización anatómica de las lesiones que lo originan, se han identificado dos tipos de MA: el mutismo de tipo frontal o el de tipo diencefalo-mesencefálico. La forma más frecuente es la de origen frontal, especialmente la que cursa con lesiones focales unilaterales o bilaterales del cortex cingulado anterior (CCA), que en ocasiones se extienden también al área motora suplementaria (AMS) (Amyes y Nielsen, 1953; Barris y Schuman, 1953; Cairns et al., 1941; Faris, 1969; Laplane, Degos, Baulac, y Gray, 1981; Nemeth, Hegedus, y Molnar, 1988; Nielsen y Jacobs, 1951).

El MA originado por lesiones en el CCA puede ser irreversible o, por el contrario, tener un carácter reversible a lo largo del tiempo. Mientras que las lesiones bilaterales del CCA manifiestan una completa pérdida para el inicio del comportamiento espontáneo, los pacientes con lesiones unilaterales del CCA, recuperan la iniciación del comportamiento unas semanas después (Damasio y Anderson, 1993). Pacientes que han podido recuperarse del mutismo, en respuesta a la pregunta de *por qué no hablaban durante su enfermedad*, comentan que *nada se les venía a la mente*. Este estado está fuertemente asociado a una subjetiva ausencia de pensamiento, lo que comúnmente se denomina “tener la mente en blanco” (Damasio, 1999).

El MA no sólo es consecuencia de lesiones focalizadas en el CCA, sino que también puede aparecer por afectación de las conexiones frontales con zonas subcorticales. En este sentido, el CCA es una de las principales zonas diana del sistema dopaminérgico meso-cortical, ya que recibe proyecciones monoaminérgicas procedentes de los núcleos del tronco cerebral, especialmente del área tegmental ventral. Este área junto con el núcleo accumbens configuran el denominado sistema de recompensa cerebral (SRC) que media en conductas incentivadoras y esenciales para la supervivencia, la búsqueda de la comida o la perpetuación de la especie. Se han observado casos de mutismo por alteraciones neuroquímicas en las fibras ascendentes dopaminérgicas o por la administración de drogas que reducen la actividad dopaminérgica (Devinsky, Morrell y Vogt, 1995). De hecho, agonistas dopaminérgicos, como bromocriptina, levodopa o pergolida se utilizan para mejorar la sintomatología del MA. Actualmente, también se están llevando a cabo tratamientos del MA crónico con inhibidores de recaptación de norepinefrina, que provocan un incremento del metabolismo de la glucosa cerebral (Kim, Shin y An, 2010).

También se han descrito casos de MA tras lesiones en conexiones frontobasales, que desconectan al lóbulo frontal de estructuras como el núcleo caudado, globo pálido, puta-

men y cápsula interna, que podrían formar parte de estos circuitos que parecen mediar la motivación (Mega y Cohenour, 1997).

Otras estructuras neuroanatómicas cuya lesión provoca MA se sitúan en el diencefalo, principalmente algunos núcleos talámicos, y en el mesencefalo, quizás por afectación del sistema reticular activador ascendente (Cairns, 1952; Caravanna, Bertero, Caravanna, Strigaro y Monaco, 2009; Cravioto, Silberman y Feigin, 1960; Kemper y Romanul, 1967; Ross y Stewart, 1981; Skultety, 1968; Wijdicks y Crandford, 2005). Ambas formas dan lugar al denominado MA diencefalo-mesencefálico que se caracteriza por un menor grado de vigilancia que en el mutismo frontal. Además, el MA de origen mesencefálico presenta parálisis de la mirada vertical (Otto et al., 1998).

Por último, más recientemente Yang, Kim, Lee y Gm (2007) comunicaron un caso de MA tras un infarto en la arteria cerebelosa posterior inferior (*posterior inferior cerebellar artery, PICA*). Son muchos los estudios que relacionan al cerebelo con funciones típicamente frontales. Se sabe que lesiones en el cerebelo, tanto en niños como en adultos, originan déficit en funciones ejecutivas (fluidez verbal, planificación o memoria de trabajo) y cambios emocionales (Riva y Giorgi, 2000), aunque aún no se haya podido determinar cuál es su papel en la sintomatología del MA.

Diagnóstico Diferencial

Por las características clínicas que presenta, el MA se ha podido confundir con frecuencia con estados vegetativos o estados de mínima conciencia. Un estudio llevado a cabo por Otto y colaboradores (1998) pone de manifiesto una clara diferenciación entre el **estado vegetativo** y el mutismo acinético. En el estado vegetativo los pacientes presentan lo que se denomina coma vigil, por lo que no pueden seguir estímulos externos visuales aunque sus ojos permanezcan abiertos, ni pueden expresarse o seguir órdenes simples (Grippio, Vergel, Comar y Grippio, 2001). Aunque puedan presentar reflejos de orientación visuales y auditivos, no muestran respuestas voluntarias mantenidas hacia esos estímulos, para lo que se requeriría un procesamiento más cortical que sí poseen los pacientes con MA.

Algunos autores consideran que es difícil disociar el MA de los **estados de mínima conciencia** porque pueden formar parte de un continuum. Sólo una rigurosa exploración neurológica y neuropsicológica permitiría un buen diagnóstico diferencial, sobre todo cuando se trata de fases iniciales (Wijdicks y Crandford, 2005). A pesar de que el paciente con MA no habla ni se mueve espontáneamente, a diferencia del paciente con mínima conciencia, sí responde con frases breves y expresión correcta cuando se le incita y puede moverse cuando se le inicia el movimiento. Se trata más de un estado grave de abulia y de apatía que de oscilación de la conciencia.

Al igual que el mutismo acinético, el paciente con **síndrome de cautiverio** (*locked-in syndrome*) está consciente; sin embargo, la diferencia estriba en que en el síndrome de

cautiverio no puede moverse debido a la parálisis de todos sus miembros tras lesiones en la protuberancia, que afectan a los tractos espinales y corticobulbares (Smith y Delargy, 2005), y que suelen dejar preservadas la mayor parte de las funciones cognitivas, así como los movimientos oculares verticales y el parpadeo, que suelen emplear para comunicarse.

El diagnóstico diferencial entre MA y **cuadros afásicos** puede resultar a veces complicado porque en ocasiones coexisten. Así, los pacientes con lesiones en la arteria cerebral anterior, pueden manifestar MA y cuadros de afasia motora transcortical (Nagaratnam et al., 1999). Un protocolo neuropsicológico básico de lenguaje puede contribuir a disociar ambos síndromes. En cualquier caso, la iniciativa, la necesidad y la motivación por comunicarse están casi siempre presentes en los afásicos y ausentes en los pacientes con MA.

En la Tabla 1 se resumen las principales características que diferencian al MA de los principales cuadros neurológicos con los que se les suele confundir.

Tabla 1. Diagnóstico diferencial del Mutismo Acinético y patologías relacionadas.

	Conciencia	Actividad intencionada	Lenguaje
Estado vegetativo	No	No	No
Estado de mínima conciencia	Oscilación	No	No
Síndrome de cautiverio	Sí	No	No
Afasia Global	Sí	Sí	No
Mutismo Acinético	Sí	Con ayuda al inicio	Ocasionalmente

Propuesta de Protocolo de evaluación neuropsicológica para el diagnóstico diferencial del mutismo acinético

Ante la dificultad para obtener un buen diagnóstico diferencial de MA, algunos estudios, como el de Shetty, Morris y O'Mahony (2009) enfatizan la necesidad de realizar dentro del protocolo clínico, una resonancia magnética estructural que permita establecer un diagnóstico acertado, descartando síndromes con los que comparte características. Nosotros, además, planteamos la necesidad de formalizar dentro del protocolo clínico una evaluación neuropsicológica que, unida a los estudios de neuroimagen, contribuya a precisar el diagnóstico. Este tipo de evaluación está ya siendo implementada en el Hospital Universitario San Rafael de Granada con estos pacientes.

El protocolo está diseñado de acuerdo a los datos que arrojan los diferentes artículos revisados, así como a la investigación neuropsicológica sobre las funciones cognitivas cuya base neural se encuentra en las regiones cerebrales afectadas. Las capacidades cognitivas a evaluar están en relación con los aspectos atencionales, lingüísticos y práxicos, y dependiendo del estado de afectación del paciente por el tipo de MA que presente –frontal vs diencefalo-mesencefálico– se podrá ampliar a otro tipo de funciones.

Con el objetivo de exponer en profundidad la funcionalidad y la especificidad de este protocolo, lo ilustramos con un caso evaluado en el servicio de neuropsicología del Hospital Universitario San Rafael.

Paciente JCF. Varón de 70 años que en Febrero de 1999 se le detectó un proceso expansivo frontoparietal izquierdo de apariencia extra-axial con edema vasogénico asociado compatible con Meningioma. Fue intervenido quirúrgicamente en tres ocasiones por recidivas (2000, 2003 y 2008) y tratado con radiocirugía en otras tres ocasiones (2000, 2004 y 2005). En Septiembre de 2008, en la Resonancia Magnética se apreciaron hallazgos postquirúrgicos con craniectomía frontal izquierda, además de la imagen de una masa voluminosa de partes blandas de señal cercana a la del parénquima cerebral, de características extra-axiales y en relación con tercio anterior-medio de la hoz cerebral, con efecto masa desplazando al cuerpo calloso hacia abajo y comprimiendo y desplazando los cuerpos ventriculares. La tu-

moración experimentaba intenso realce de contraste siendo compatible con meningioma de la hoz de 62 mm de eje máximo anteroposterior. Ver Figura 1.

La última operación se realizó en Septiembre de 2008 cuando se extirpó de nuevo la lesión referida. Antes de esta última operación, la familia comentaba que JCF era autónomo en todas las actividades de la vida diaria. Tan sólo referían algunos comportamientos extraños, así como bastante rigidez en sus decisiones.

En el último TAC que se le practicó tras la intervención se observaban hallazgos postquirúrgicos a nivel de la región frontal inter-hemisférica anterior, con restos de hemorragia y aire que también se apreciaban a nivel de espacio subdural bifrontal con predominio en el lado izquierdo. A nivel frontal parasagital izquierdo se detectó una zona de baja densidad que correspondía a la lesión encefalomalácica postquirúrgica. Este último TAC se puede observar en la Figura 2.

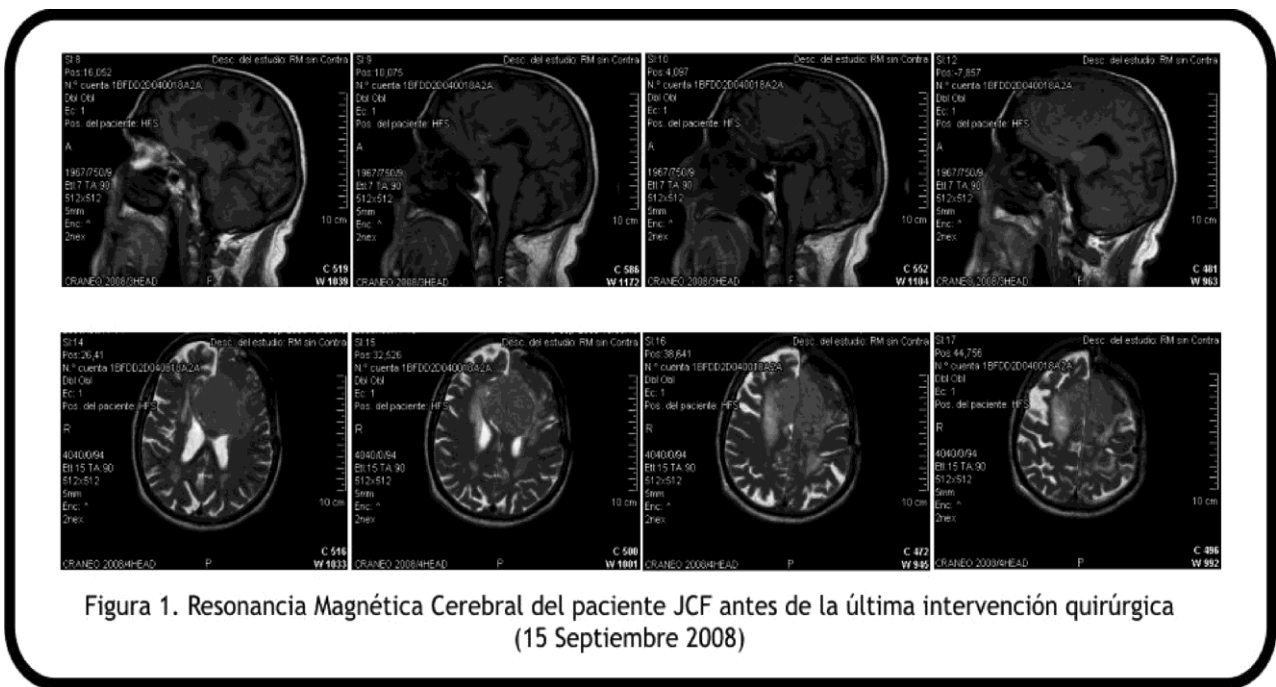


Figura 1. Resonancia Magnética Cerebral del paciente JCF antes de la última intervención quirúrgica (15 Septiembre 2008)

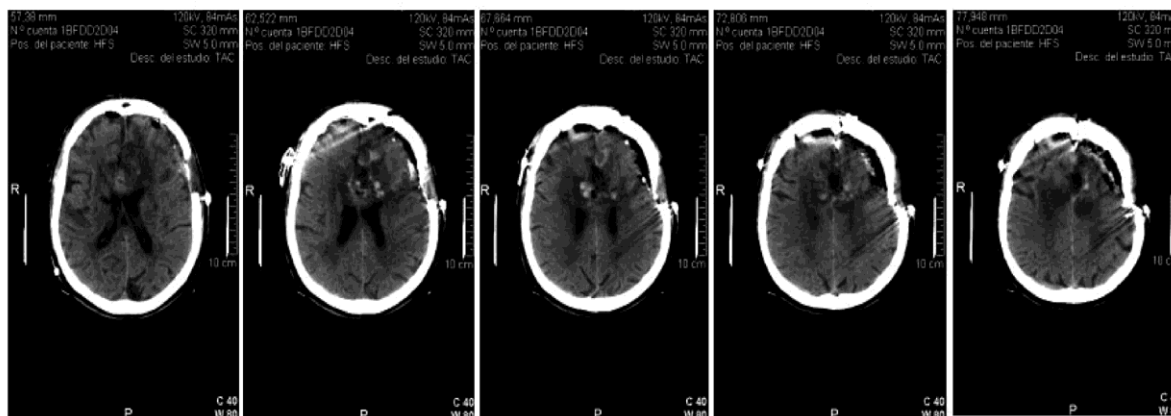


Figura 2. Tomografía Axial Computerizada del paciente JCF después de la última intervención quirúrgica (18 Septiembre 2008)

Propuesta de Protocolo de evaluación neuropsicológica para el diagnóstico diferencial del mutismo acinético

El paciente ingresó en el Hospital Universitario San Rafael para continuar la rehabilitación funcional necesaria tras dicha intervención. A continuación, se describe el protocolo que se le administró en Noviembre de 2008 organizado por funciones y tareas. En la Tabla 2 se pueden observar los estímulos utilizados en cada una de las tareas.

1. Atención: Orientación y Vigilancia

El primer paso en el protocolo es evaluar la capacidad atencional del paciente. Resulta fundamental discernir su nivel de conciencia y estado de alerta con el objeto de diferenciar el MA respecto a estados vegetativos y de mínima conciencia. Para ello, se diseñaron varias pruebas sencillas que evalúan la red atencional de vigilancia, la cual es imprescindible para mantener un estado que permita el procesamiento de la información (Posner y Petersen, 1990).

1.1. Tarea de Vigilancia.- Para evaluar el estado de vigilancia se utilizó una versión de una tarea de ejecución continua (*continuous performance test, CPT*) (Rosvold, Mirsky, Sarason, Bransome y Beck, 1956). Esta prueba consiste en la presentación de estímulos de forma continuada durante un intervalo temporal, ante los que la persona debe responder o no, en función de las instrucciones dadas. La versión utilizada consistió en la presentación de un objeto real, que debía reconocer y denominar previamente. Una vez reconocido, el objeto se colocaba enfrente del paciente. A continuación, el paciente se situaba a 50 cm (aproximadamente) de la pantalla de un ordenador de 15 pulgadas y se le mostraba una presentación de Power Point (Microsoft 2007) de 30 imágenes de objetos

usuales (ver Tabla 2), entre los que se encontraba el objeto real que servía de muestra. La imagen de cada objeto se mantenía en la pantalla durante 5 segundos. El paciente fue instruido para tocar o mirar el objeto real en el momento en que apareciera en la pantalla del ordenador. Dos experimentadores observaban los movimientos oculares y acciones motoras del paciente durante toda la tarea de vigilancia. Este procedimiento se repitió en cuatro ocasiones, con cuatro objetos diferentes. La aparición de los cuatro objetos reales en la presentación del ordenador fue equidistante en todos los casos, ocupando una posición inicial, dos mediales y una final.

El paciente JFC cogió dos de los objetos reales en el momento en el que aparecieron en la pantalla del ordenador. Ante los otros dos objetos, no fue capaz de empezar la acción motora que le permitía asirlos, pero sí pudo mirarlos repetidamente, comparándolos con la imagen que se mostraba en pantalla, dato que nos ilustra que el paciente estaba atento y había identificado el objeto. Para ver un resumen de los resultados, ver Tabla 3.

1.2. Fijación visual de la persona examinadora.- Se observaba si el paciente era capaz de fijar su mirada en los ojos del evaluador.

1.3. Seguimiento de objetos.- En esta prueba el paciente debía seguir la trayectoria de un objeto que se presentaba en todo el campo visual (Tabla 2).

1.4. Movimientos visuales en respuesta a estímulos auditivos.- La tarea del paciente consistía en localizar espacialmente un objeto tras escuchar su sonido, con giros de cabeza y mediante búsqueda con la mirada (Tabla 2).

JCF fijaba su mirada, seguía objetos y llevaba a cabo movimientos visuales en respuesta a estímulos auditivos. Ver resultados en Tabla 3.

Tabla 2. Estímulos utilizados en las diversas tareas del protocolo.

1. Atención			
1.1. Tarea de Vigilancia	Listado de los 30 objetos Tornillo, Pantalones, Imperdible, Cuchilla de afeitar, Sierra, Alicates, Peine, Lápiz, Corbata, Anillo, Reja, Tenedor, Silla, Llave Inglesa, Televisor, Zapatos, Vaso de agua, Martillo, Cúter, Bastón, Inodoro, Mesa, Clavo, Metro, Camisa, Destornillador, Taladro, Cuchillo, Yunque, Reloj.		
1.3. Seguimiento de objetos	Objeto: Lápiz		
1.4. Movimientos visuales en respuesta a estímulos auditivos	Objeto: Teléfono móvil.		
2. Lenguaje			
2.1. Comprensión	Abre los ojos	Mira a la izquierda	Mira las manos
	Cierra los ojos	Mira a la derecha	Mira los pies
	Mira al techo		
2.2. Denominación	Martillo	Metro	Vaso
	Llave	Agua	Puntillas
	Imperdible	Lápiz	
3. Praxias	Brocha de afeitar	Vaso	Teléfono
	Cuchilla de afeitar	Peine	Guantes
	Martillo	Metro	Tenedor
		Puntilla	Cepillo de dientes

2. Lenguaje: Comprensión y denominación

Con el propósito de evaluar el lenguaje y de asegurar un buen diagnóstico diferencial respecto a afasias motoras o mixtas, se administraron pruebas de lenguaje tanto comprensivo como expresivo.

2.1. Comprensión.- El paciente debía escuchar 6 órdenes diferentes y ejecutarlas (Tabla 2).

2.2. Denominación.- Para las pruebas de denominación, se le presentaron 8 objetos reales que debía nombrar. La selección de objetos se realizó de acuerdo a las actividades que había desempeñado el paciente, para asegurarnos de que son objetos familiares y de que los podía identificar. En la Tabla 2 se presentan los objetos utilizados en el caso de JCF, herrero de profesión.

El paciente evaluado completó las tareas de comprensión y expresión del lenguaje de forma correcta, a excepción de una orden que no ejecutó: "Mirar sus pies". Ver Tabla 3.

Tabla 3. Datos del protocolo administrado al paciente JCF.

Tarea	Resultado
1.1. Tarea de Vigilancia	4/4
1.2. Fijación Visual	Sí
1.3. Seguimiento de objetos	Sí
1.4. Orientación visual	Sí
2.1. Comprensión	5/6
2.2. Denominación	8/8
3. Praxias	6/11*

* En el uso de 4 de estos 6 objetos se observaron problemas de inicio de movimiento, por lo que se le proporcionó una ayuda de iniciación motora que consistía en despegar la mano de la mesa para comprobar que tan sólo esta clave incitaba la acción.

3. Praxias

Con el objetivo de examinar el movimiento voluntario asociado al uso de utensilios y realizar el diagnóstico diferen-

cial respecto a trastornos severos del movimiento como el síndrome de cautiverio, al paciente se le presentaron 11 objetos reales (Tabla 2), los cuales permanecían encima de una mesa enfrente del paciente. La orden que se le dio fue la de usar los objetos. Se evaluó tanto el gesto espontáneo como la imitación del movimiento. En el caso de que el paciente no pudiera iniciar el movimiento, se le proporcionaba ayuda física, acercando su mano al objeto.

Observando los datos del protocolo de evaluación administrado en el paciente JCF, comprobamos fallos en el uso de objetos. Sin embargo, estos fallos son debidos, en gran parte, a las alteraciones de inicio de movimiento. Una vez proporcionada la ayuda motora inicial, el paciente realiza correctamente las acciones práxicas que se le solicitan en 6 de los 11 objetos que se muestran.

Conclusiones

Aunque se trata de una temática compleja, la literatura nos sugiere que los pacientes con MA no presentan déficit en el procesamiento consciente, sino más bien alteraciones en la iniciación de cualquier actividad, ya sea verbal o motora. Estas alteraciones se suelen confundir con trastornos del lenguaje, atencionales, práxicos, motores o con estados de mínima conciencia, que tienen un pronóstico y requieren de una intervención sustancialmente diferente. En los estudios revisados no hay procesos de evaluación ortodoxos, que permitan una exploración exhaustiva de las funciones cognitivas. Además, en ocasiones, se emplean términos que inducen a la confusión. En concreto, el concepto de alerta no se utiliza para hacer referencia a un estado de vigilancia, sino más bien para referirse a un proceso atencional de tipo selectivo que requiere seguir la trayectoria de ciertos objetos. En este sentido, la neuroimagen puede ser crucial para identificar si las zonas afectadas por la lesión pudieran corresponder con el circuito neuroanatómico que se está describiendo

asociado al MA. Pero también, junto con estas pruebas, es necesario complementar la exploración con una evaluación de funciones cognitivas básicas que disocien los distintos perfiles neuropsicológicos de los síndromes con los que el MA se pueda confundir.

Este protocolo de evaluación se orienta a las funciones que según la literatura están más afectadas, como vigilancia, lenguaje y praxias. El protocolo es sencillo en las tareas que incluye y en las respuestas que solicita, además de ser breve para evitar la fatiga en un sistema atencional que puede estar afectado. Todas estas características lo conforman como una herramienta fácil de utilizar en la clínica diaria para evaluar a pacientes con tasas de respuesta mínima, permitiendo el diagnóstico diferencial entre MA, estado vegetativo, estado de

mínima conciencia, síndrome de cautiverio, afasia motora, apraxia y parálisis.

Recomendación para investigaciones futuras

El uso de este protocolo en pacientes con posible MA y la valoración de su sensibilidad es, sin duda, un objetivo que proponemos como futura línea de investigación. Es necesario seguir ahondando en los procesos motivacionales para diseñar herramientas que permitan evaluaciones y programas de intervención en personas cuya principal alteración se encuentra en estos circuitos.

Referencias

- Adams, R. D., Victor, M., y Ropper, A. (1997). *Principles of Neurology* (6th ed.). New York: McGraw Hill.
- Amyes, E. W., y Nielsen, J. M. (1953). Bilateral anterior cingulate gyrus lesions; report of case. *Bulletin of the Los Angeles Neurological Society*, 18, 48-51.
- Barris, R. W., y Schuman, H. R. (1953). Bilateral anterior cingulate gyrus lesions - Syndrome of the anterior cingulate gyri. *Neurology*, 3(1), 44-52.
- Botvinick, M. M., Cohen, J. D., y Carter, C. S. (2004). Conflict monitoring and anterior cingulate cortex: an update. *Trends in Cognitive Sciences*, 8(12), 539-546.
- Cairns, H. (1952). Disturbances of Consciousness with lesions of the brainstem and diencephalon. *Brain*, 75(2), 109-146.
- Cairns, H., Oldfield, R. C., Pennybacker, J. B., y Whitteridge, D. (1941). Akinetic mutism with an epidermoid cyst of the 3rd ventricle (With a report on the associated disturbance of brain potentials). *Brain*, 64, 273-290.
- Caravanna, A., Bertero, L., Caravanna, S., Strigaro, G., y Monaco, F. (2009). Persistent akinetic mutism after bilateral paramedian thalamic infarction. *The Journal of Neuropsychiatry and Clinical Neurosciences*, 3(21), 351.
- Cravioto, J. C., Silberman, J., y Feigin, I. (1960). Clinical and pathological study of akinetic mutism. *Neurology*, 10, 10-21.
- Damasio, A. (1996). *El error de Descartes*. Barcelona: Crítica.
- Damasio, A. R. (1999). *The Feeling of What Happens: Body and Emotion in the Making of Consciousness*. New York: Harcourt.
- Damasio, A. R., y Anderson, S. W. (1993). Clinical Neuropsychology. In K. M. H. a. E. Valenstein (Ed.), (pp. 409-460). New York: Oxford University Press.
- Devinsky, O., Morrell, M. J., y Vogt, B. A. (1995). Contributions of anterior cingulate cortex to behaviour. *Brain*, 118, 279-306.
- Donchin, E., y Coles, M. G. H. (1988). Is the P300 component a manifestation of context updating. *Behavioral and Brain Sciences*, 11(3), 357-374.
- Faris, A. A. (1969). Limbic system infarction. A report of two cases. *Neurology*(19), 91-96.
- Fernandez-Rios, L., y Buela-Casal, G. (2009). Standards for the preparation and writing of Psychology review articles. *International Journal of Clinical and Health Psychology*, 9(2), 329-345.
- Fischer, C., Morlet, D., Bouchet, P., Luaute, J., Jourdan, C., y Salord, F. (1999). Mismatch negativity and late auditory evoked potentials in comatose patients. *Clinical Neurophysiology*, 110(9), 1601-1610.
- Grippo, J., Vergel, M. F., Comar, H., y Grippo, T. (2001). Mutism in children. *Revista De Neurología*, 32(3), 244-246.
- Kemper, T. L., y Romanul, F. C. A. (1967). State resembling akinetic mutism in basilar artery occlusion. *Neurology*, 17(1), 74-y.
- Kim, Y. W., Shin, J. C., y An, Y. S. (2010). Treatment of Chronic Akinetic Mutism With Atomoxetine: Subtraction Analysis of Brain F-18 Fluorodeoxyglucose Positron Emission Tomographic Images Before and After Medication: A Case Report. *Clinical Neuropharmacology*, 33(4), 209-211. doi: 10.1097/WNF.0b013e3181dca948
- Laplaine, D., Degos, J. D., Baulac, M., y Gray, F. (1981). Bilateral Infarction of the Anterior Cingulate gyrus and of the fornices -Report of a case. *Journal of the Neurological Sciences*, 51(2), 289-300.
- Lim, Y. C., Ding, C. S. L., y Kong, K. H. (2007). Akinetic mutism after right internal watershed infarction. *Singapore Medical Journal*, 5(48), 466-468.
- Mega, M. S., y Cohenour, R. C. (1997). Akinetic mutism: Disconnection of frontal-subcortical circuits. *Neuropsychiatry Neuropsychology and Behavioral Neurology*, 10(4), 254-259.
- Naccache, L., Obadia, M., Crozier, S., Detante, O., Guillemin, C., Bonneville, F., et al. (2004). Preserved auditory cognitive ERPs in severe akinetic mutism: a case report. *Cognitive Brain Research*, 19(2), 202-205. doi: 10.1016/j.cogbrainres.2003.12.002
- Nagaratnam, N., Fanello, S., Gopinath, S., y Goodwin, A. (2001). Prolonged abulia following putaminal haemorrhage. *The Journal of Stroke and Cerebrovascular Diseases*, 10, 92-93.
- Nagaratnam, N., McNeil, C., y Gilhotra, J. S. (1999). Akinetic mutism and mixed transcortical aphasia following left thalamo-mesencephalic infarction. *Journal of the Neurological Sciences*, 163(1), 70-73.
- Nagaratnam, N., Nagaratnam, K., Ng, K., y Diu, P. (2004). Akinetic mutism following stroke. *Journal of Clinical Neuroscience*, 11(1), 25-30.
- Nemeth, G., Hegedus, K., y Molnar, L. (1988). Akinetic mutism associated with bicingular lesions: clinicopathological and functional anatomical correlates. *European Archives of Psychiatry and Clinical Neuroscience*, 237(4), 218-222.
- Nielsen, J. M., y Jacobs, L. J. (1951). Bilateral lesions of the anterior cingulate gyri. Report of case. *Bulletin of the Los Angeles Neurological Society*(16), 231.
- Otto, A., Zerr, I., Lantsch, M., Weidehaas, K., Riedemann, C., y Poser, S. (1998). Akinetic mutism as a classification criterion for the diagnosis of Creutzfeldt-Jakob disease. *Journal of Neurology Neurosurgery and Psychiatry*, 64(4), 524-528.
- Paus, T. (2001). Primate anterior cingulate cortex: Where motor control, drive and cognition interface. *Nature Reviews Neuroscience*, 2(6), 417-424.
- Posner, M. I., y Petersen, S. E. (1990). The attention system of the human brain. *Annual Review of Neuroscience*, 13, 25-42.
- Purves, D., Augustine, G. J., Fitzpatrick, D., Katz, L. C., LaMantia, A.-S., y McNamara, J. O. (2001). *Invitación a la neurociencia*. Madrid: Editorial Médica Panamericana.
- Riva, D., y Giorgi, C. (2000). The cerebellum contributes to higher functions during development - Evidence from a series of children surgically treated for posterior fossa tumours. *Brain*, 123, 1051-1054.
- Ross, E. D., y Stewart, R. M. (1981). Akinetic mutism from hypothalamic damage -successful treatment with dopamine agonists. *Neurology*, 31(11), 1435-1439.
- Rosvold, H. E., Mirsky, A. F., Sarason, I., Bransome, E. D., y Beck, L. H. (1956). A continuous performance-test of brain damage. *Journal of Consulting Psychology*, 20(5), 343-350.

- Shetty, A. C., Morris, J., y O'Mahony, P. (2009). Akinetic mutism-025EFnot coma. [Article]. *Age and Ageing*, 38(3), 350-351.
- Sierra-Hidalgo, F., Martínez-Salio, A., Moreno-García, S., de Pablo-Fernández, E., Correas-Callero, E., y Ruiz-Morales, J. (2009). Akinetic Mutism Induced by Tacrolimus. [Review]. *Clinical Neuropharmacology*, 32(5), 293-294.
- Skultety, F. M. (1968). Clinical and experimental aspects of Akinetic Mutism *Archives of Neurology*, 19(1), 1.
- Smith, E., y Delargy, M. (2005). Locked-in syndrome. *British Medical Journal*, 330(7488), 406-409.
- Stuss, K. H., y Benson, D. F. (1986). *The frontal lobes*. New York: Raven Press.
- Tahta, K., Cirak, B., Pakdemirli, E., Suzer, T., y Tahta, F. (2007). Postoperative mutism after removal of an anterior falxine meningioma. *Journal of Clinical Neuroscience*, 14(8), 793-796.
- Tengvar, C., Johansson, B., y Sorensen, J. (2004). Frontal lobe and cingulate cortical metabolic dysfunction in acquired akinetic mutism: a PET study of the interval form of carbon monoxide poisoning. *Brain Injury*, 18(6), 615-625.
- Tibbetts, P. E. (2001). The anterior Cingulate Cortex, Akinetic Mutism and Human Volition. *Brain and Mind*(2), 323-341.
- VanDomburg, P., tenDonkelaar, H. J., y Notermans, S. L. H. (1996). Akinetic mutism with bithalamic infarction. Neurophysiological correlates. *Journal of the Neurological Sciences*, 139(1), 58-65.
- Wijdicks, F. M., y Crandford, R. E. (2005). Clinical diagnosis of prolonged status of impaired consciousness in adults. *Mayo Clinic Proceedings*, 80(8), 1037-1046.
- Yang, Y. S., Kim, J. E., Lee, J. S., y Gm, S. Y. (2007). Akinetic mutism and cognitive-affective syndrome caused by unilateral PICA infarction. *Journal of Clinical Neurology*, 3(4), 192-196.

(Artículo recibido: 03-04-2011; aceptado: 11-05-2012)